

Digitale Mammographie Ausblick – zukünftige Entwicklungen – Diskussion

Prof. Dr. Rüdiger Schulz-Wendtland, Erlangen-Nürnberg

Seit mehreren Jahren stehen gleichwertige digitale Vollfeld-Mammographiegeräte zur Verfügung, die in zunehmendem Maße sowohl für die diagnostische als auch für die Screening-Mammographie eingesetzt werden. Es existieren eine Reihe verschiedener Systeme mit zum Teil unterschiedlichen Detektor-Technologien, die einerseits spezifische Vor- und Nachteile aufweisen, andererseits aber alle PAS-zertifiziert [1–9] sind.

Einer der größten Vorteile der digitalen Technik gegenüber der konventionellen Film-Folien-Mammographie ist die Möglichkeit der nachträglichen gezielten Optimierung des Bildkontrastes. Neben den Vorteilen der digitalen Mammographie in der Bildqualität bestehen weitere, insbesondere in organisatorischer Hinsicht. Digitale Aufnahmen können beliebig oft vervielfältigt und über digitale Netze an andere Orte übertragen werden. Durch Speicherung der Aufnahmen in einem digitalen Archiv bleiben Voraufnahmen jederzeit vor Ort verfügbar, gleichzeitig kann aber auch der betreuende klinische Kollege über die gleiche Aufnahme ohne Einbuße an diagnostischer Qualität verfügen. Durch digitale Telemammographie lässt sich eine Doppelbefundung zur Qualitätssicherung in der Mammographie einfach und kostengünstig realisieren. Zusätzlich bietet sich die Möglichkeit der Monitorbefundung, was für den klinischen Alltag den Wegfall der Filmkosten bedeutet, sodass sich die mit der digitalen Mammographie verbundenen erhöhten Anschaffungskosten zum Teil wieder ausgleichen lassen. Auch sind die Vorteile der digitalen Mammographie wie besserer Kontrast, die Möglichkeit zur gezielten digitalen Bildverarbeitung und bei direkter Befundung an einer speziell

integrierten Workstation besonders hervorzuheben.

Viele klinische Studien [2, 3, 5–9] haben gezeigt, dass die diagnostische Sicherheit bei Herdbefunden und Mikrokalzifikationen in der konventionellen Film-Folien-Mammographie, digitale Speicherfolien und volldigitaler Mammographie sowohl in der Hardcopy- als auch Monitorbefundung äquivalent ist (Abb. 1–3). Besonders herauszuheben ist insbesondere aber die Publikation von Pisano et al., in welcher 49.500 Patientinnen doppelt mammographisch (konventionell und digital) untersucht und doppelt befundet wurden. Die Ergebnisse zeigen auch hier, dass die Karzinomdeckungsrate sowohl für die konventionelle Film-Folien-Mammographie als auch die digitale Mammographie gleich hoch lag. Signifikant deutliche Vorteile für die digitale Mammographie ergaben sich für jüngere Frauen (< 50 Jahre), Frauen mit dichtem/sehr dichtem Drüsenkörper sowie in prä- bzw. perimenopausaler Situation.

Die zukünftige Entwicklung digitaler Mammographie:

CAD

Hierunter versteht man die Computer-assistierte Detektion bzw. Diagnoseunterstützung in der Mammographiebe-

urteilung, wobei sich der ganze Prozess in Bildakquisition, Segmentation, Bildnachverarbeitung, Befunddetektion und -ausgabe gliedert. Hinzu kommen eine Filterung zur Rauschunterdrückung, verschiedene Algorithmen zur Erkennung von Mikroverkalkungen und Herdbefunden sowie bildgebende Darstellung zur Anwendung.

Tomosynthese

Dies ist die Möglichkeit eine Brust mit bis zu 49 mammographischen Schnittbildern (Scans) in einem Winkelbereich von bis zu 90° zu röntgen und daraus dreidimensionale Rekonstruktionen zu berechnen (Abb. 4–5).

Kontrastmittelunterstützte digitale Mammographie

Nach Durchführung von nativen digitalen Mammographieaufnahmen in zwei orthogonalen Ebenen (cc und ml) werden Kontrastmittel i. v. injiziert und nach 1/3/5/7 und 10 min vergleichende Mammographien angefertigt. Anschließend werden elektronisch Subtraktionsaufnahmen berechnet.

Dual Energy

In dieser Technik werden zwei Mammographien mit unterschiedlichen Energien (kV) aufgenommen und entspre-

chend digitale Subtraktionsaufnahmen angefertigt.

Kombination von digitaler Vollfeldmammographie und Sonographie

Bei dieser Methodik werden nach Anfertigung digitaler Mammographien in zwei orthogonalen Ebenen (cc und ml) unter gleichbleibender Kompression eine digitale Sonographie durchgeführt und digitale Fusionsbilder erstellt.

Zusammenfassend bleibt festzustellen, dass die digitale Mammographie die konventionelle Film-Folien-Mammographie im klinischen Alltag abgelöst hat, integriert in ein RIS-/KIS- und PACS-System und sie darüber hinaus noch ein großes technisches Entwicklungspotential besitzt.

Literatur

1. Bick U, Diekmann F. Digital mammography: what do we and what don't we know? Eur Radiol. 2007 Feb 14 (online).
2. Lewin JM, Hendrick RE, D'Orsi CJ et al. Comparison of full-field digital mammography with screen-film mammography for cancer detection: results of 4,945 paired examinations. Radiology 2001; 218(3): 873–80.
3. Lewin JM, Isaacs PK, Vance V, Larke FJ. Dual-energy contrast-enhanced digital subtraction mammography: feasibility. Radiology 2003; 229(1): 261–8.
4. PAS 1054: 2005–03. Anforderungen und Prüfverfahren für digitale Mammographie-Einrichtungen. Beuth-Verlag, Berlin.
5. Pisano ED, Gatsonis CA, Hendrick RE et al. Digital Mammography Imaging Screening Trial (DMIST) Investigators Group. Diagnostic performance of digital versus film Mammography for breast-cancer screening. N Engl J Med. 2005; 353(17): 1773–83.
6. Skaane P, Young K, Skjennald A. Population-based mammography screening: Comparison of screen-film and full-field digital mammography with soft-copy reading. Oslo I Study. Radiology 2003; 229(3): 877–84.
7. Skaane P, Skjennald A. Screen-film mammography versus full-field digital mammography with soft-copy reading: randomized trial in a population-based screening program—the Oslo II Study. Radiology 2004; 232(1): 197–204.
8. Schulz-Wendtland R, Hermann KP, Lell M, Böhner C, Wenkel E, Imhoff K, Schmid A, Krug B, Bautz W. Phantom study for the detection of simulated lesions in five different digital and one conventional mammography system. RöFo 2004; 176 (8): 1127–1132.
9. Schulz-Wendtland R, Hermann KP, Bautz W. Clinical results of digital mammography. Radiologe 2005; 45(3): 255–263.

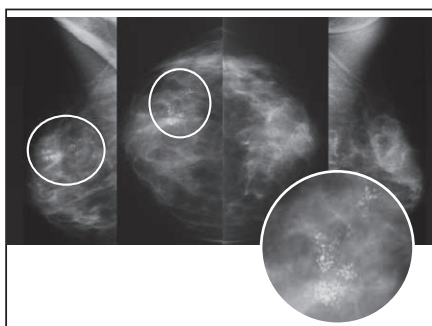


Abb. 1

ACR III beidseits, BI-RADS 4 rechts, BI-RADS 2 links: Carcinoma ductale in situ rechts, high grade, 4 cm Durchmesser, 10.00 h, 4 cm von der Mamille (Novation, Fa. Siemens)

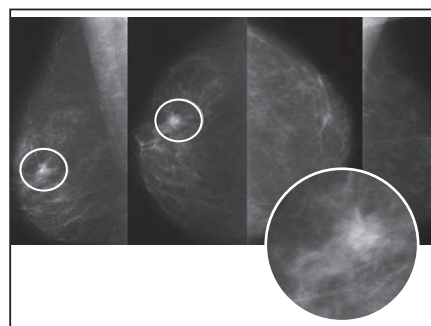


Abb. 2

ACR II beidseits, BI-RADS 5 rechts, BI-RADS 2 links: Inv. lob. Mammakarzinom T1c No Mx rechts, 10.00 h, 2,5 cm von der Mamille (Novation, Fa. Siemens)

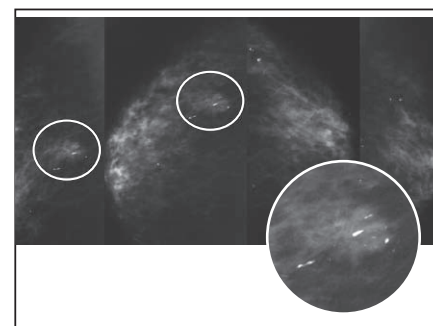


Abb. 3

ACR II beidseits, BI-RADS 5 rechts, BI-RADS 2 links: Inv. duct. Mammakarzinom T1c No Mx rechts, 10.00 h, 4 cm von der Mamille mit Carcinoma ductale in situ (Novation, Fa. Siemens)

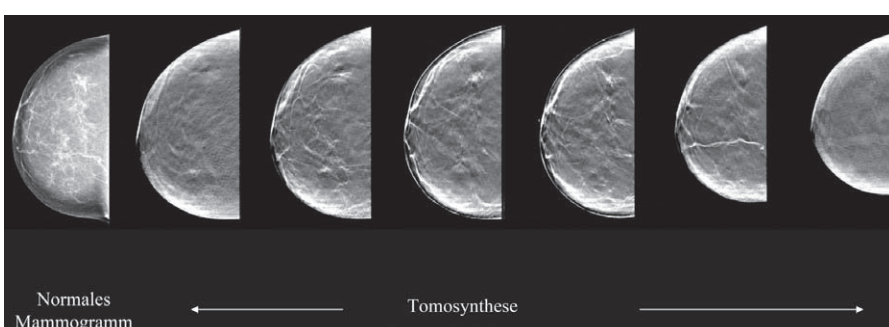


Abb. 4

3-D Digitale Mammographie, Tomosynthese (Selenia, Fa. Lorad/Hologic)

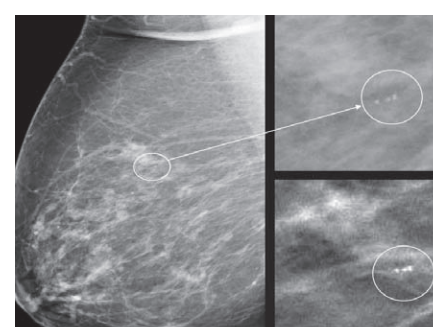


Abb. 5

(Selenia, Fa. Lorad/Hologic)

PROGRAMM

Donnerstag, 21. Juni 2007
17.00–18.30 Uhr, MP – Prismensaal

Digitale Mammographie
Vorsitz: U. Bick (Berlin)
R. Schulz-Wendtland
(Erlangen)